Die Erfolge der operativen Behandlung der Netzhautablösung

an der Univ.-Augenklinik zu Erlangen seit 1928

INAUGURAL-DISSERTATION

zur

Erlangung der Doktorwürde

der

Hohen medizinischen Fakultät

der

Friedrich-Alexanders-Universität zu Erlangen

vorgelegt von

Gertrud Schmidt

Approbiert am 14. Januar 1935.

1936

Buchdruckerei Karl Döres, Erlangen, Jägerstr. 3

Dekan: o. ö. Professor Dr. med. Friedrich Jamin.

Referent: o. ö. Professor Dr. med. Bruno Fleischer.

R. UNIV.
BIBLIOTHEEK
LEIDEN

I. Einleitung.

Die operative Behandlung der Netzhautablösung geht bis in die Zeit A. v. Graefes zurück. Eine auch nur annähernd vollständige Uebersicht über die vorgeschlagenen und ausgeführten Operationsverfahren hier zu geben, ist bei der Unzahl, „dem Chaos", wie Gonin sagt, unmöglich und im Hinblick vorhandener, zusammenstellender Arbeiten von Sabbadini und N. Bercioux überflüssig. An der hiesigen Klinik wurden früher, vor Gonin Skleralpunktionen ausgeführt und seit der Uebernahme der Klinik durch Prof. Fleischer im Jahre 1920 auch Trepanationen der Sklera und Chorioidea hinter der Ora serrata, teils mit Handtrepan, teils mit elektromotorisch rotierendem Trepan, in einer Anzahl von Fällen mit befriedigendem Erfolg. Die oberflächliche Kauterisation als „Colmatage" von Lagrange, die multiplen Paquelinperforationen nach Deutschmann und Stargard, die Injektion chemischer Mittel zur Erzeugung einer adhaesiven Entzündung zwischen Retina und Chorioidea nach Schoeler tragen die Grundzüge der heutigen Behandlungsarten. Es bedurfte im wesentlichen nur der Lokalisation dieser Verfahren auf Grund der Goninschen Erkenntnis, daß der Riß haltbar verlegt sein muß, um den durchschnittlichen Klinikerfolg von 8,5% in verhältnismäßig kurzer Zeit auf etwa 40% zu erhöhen und eine weitere Verbesserung mit großer Wahrscheinlichkeit in Aussicht zu stellen. Die Veröffentlichungen über die Erfolge operativ behandelter Netzhautablösungen nach Einführung der rißverschließenden Operation durch Gonin sind äußerst zahlreich und in den Ergebnissen sehr verschieden. Die besten Erfolge, — Weve berichtet von 73,5—75%, Safar von 70—80% Heilung —, werden an Kliniken erreicht mit eigenen, gut ausgebildeten Operationsverfahren, von denen nur die wesentlichsten genannt werden können: die von Gonin eingeführte Ignipunktur mit Paquelin, dann mit spitzem Glühkauter bei gleichzeitiger Kauterisation der Umgebung, die Tiefen- und Oberflächenkoagulation mit dem Warmkeuter, wie sie von Vogt, Löhlein u. Imre

ausgeführt wurden, die von Lindner und Guist ausgearbeitete Aetzkaustik mit Kalistift, die Diathermieverfahren nach Larson, Weve, und Safar, dann die in jüngster Zeit von v. Szily und Machemer ausgeführte Elektrolysebehandlung. Ueber Heilerfolge von 25—50% berichten Statistiken aus Kliniken, an denen die vorgeschlagenen Operationsmethoden auf ihre praktische Brauchbarkeit geprüft werden müssen und an denen mehrere Operateure tätig sind. Jaensch erzielt bei $^1/_4$ der operierten Fälle Dauerheilung, nach v. Hippel kommen 42% der abgelösten Netzhäute zur Anlegung, nach Engelking 50%. Im nachfolgenden soll über die Erfolge der Erlanger Univ.-Augenklinik berichtet werden; die Operationen wurden zum großen Teil von Prof. Dr. Fleischer, zum kleinen Teil vom 1. Assistenzarzt der Klinik Prof. Dr. Schmelzer ausgeführt.

Für die Ueberlassung der Arbeit, für das große entgegengebrachte Interesse, sowie für die liebenswürdige Unterstützung bei den Kontrolluntersuchungen sei Herrn Prof. Dr. Fleischer ergebenst gedankt.

An der Erlanger Univ.-Augenklinik kamen 6 Verfahren zur Anwendung: Ignipunktur nach Trepanation mit Paquelin (Gonin) oder mit feinem spitzem Glühkauter einfache Ignipunktur ohne Sklerotomie; Tiefen- und Oberflächenkoagulation mit Galvanokauter nach Sklerotomie, Aetzkaustik nach Lindner-Guist, multiple Stichelung mit oder ohne „Pergamentisierung" der Umgebung nach Weve; multiple, diathermische Stichelung mit Bürstenelektrode nach Safar. Allen Operationen ging eine genaue Lagebestimmung des Risses voraus. Am Perimeter wird der Riß mit der Augenspiegel aufgesucht, der Perimeterbogen in den Lichtstrahl des Augenspiegels gedreht und sowohl Meridian als auch Abstand vom hinteren Pol ermittelt. Meist wurde der Befund mehrerer Untersucher verglichen.

Von den 69 Augen wurden 55 ein Mal operiert und zwar mit folgender Verteilung auf die einzelnen Verfahren:

12 mal Ignipunktur mit Paquelin oder spitzem Glühkauter nach vorausgegangener Trepanation oder Messerpunktion.
2 mal einfache Ignipunktur.
9 mal Elektrokoagulation mit Galvanokauter.
4 mal Aetzkaustik mit Kalistift.
20 mal multiple, diathermische Stichelung mit oder ohne Pergamentisierung der Umgebung.
8 mal diathermische Stichelung mit der Bürstenelektrode.

Bei 12 Augen wurde ein zweifacher Eingriff gemacht.

1 mal wiederholte Gonin'sche Operation.
1 mal Gonin'sche Operation und einfache Ignipunktur.

1 mal Gonin'sche Operation und Elektrokoagulation.
1 mal Gonin'sche Operation mit Aetzkaustik.
1 mal wiederholte Elektrokoagulation.
1 mal Elektrokoagulation und einfache Ignipunktur.
1 mal Elektrokoagulation und multiple Stichelung mit der Bürstenelektrode.
1 mal Aetzkaustik und Gonin.

2 Augen wurden 3 mal operiert:
1 mal wiederholte Gonin'sche Operation und einfache Ignipunktur.
1 mal Gonin, Elektrokoagulation und nach Weve.

Somit wurden im Ganzen 85 rißverschließende operative Eingriffe gemacht. Einfache Messerpunktionen, die nach der Operation für notwendig erachtet wurden, sind nicht eigens aufgeführt, ebenso nicht Punktionen und Trepanationen bei einigen Patienten, die aus der vorgonin'schen Zeit übernommen worden sind.

II. Verfahren.

Zur Aufstellung der Statistik wurde zunächst an Hand der Ambulanzbücher festgestellt, daß alle Patienten, bei denen in der Zeit vom 24. 4. 1928 — 28. 4. 1935 in der Sprechstunde eine einseitige oder doppelseitige nicht symptomatische Netzhautablösung nachgewiesen wurde, bei einiger Aussicht auf Erfolg, zur operativen Behandlung kamen. Auf Grund der Krankengeschichten wurden dann alle Patienten, bei denen der Mißerfolg aus den Aufzeichnungen nicht einwandfrei hervorging und sofern sie nicht kurz zuvor hier nachuntersucht worden waren, zur Nachuntersuchung in der Klinik oder beim Spezialarzt aufgefordert. Konnten die Patienten weder der einen noch der anderen Aufforderung Folge leisten, so wurden ihre schriftlichen Antworten mit Hilfe des letzten Befundes derart verwertet, daß „keine Verschlechterung" bei „Netzhaut liegt überall gut an" zu Erfolg gezählt wurde, jede subjektive Verschlechterung zu Mißerfolg. Fünf der Operierten äußerten sich auch nicht schriftlich über den Zustand ihres Auges. Da davon 4 Kranke mindestens $^1/_2$ Jahr lang nach dem Eingriff in klinischer Beobachtung standen und der Befund während dieser Zeit gleich gut blieb, werden diese 4 Fälle als geheilt geführt. Dazu berechtigt einerseits die Erfahrung, die während der Aufstellung der Statistik gemacht werden konnte, daß Netzhautablösungen, die $^1/_2$ Jahr lang anatomisch geheilt sind nur in seltenen Ausnahmen später rückfällig wurden, andererseits die Tatsache, daß eine Statistik, die sowohl 7 Jahre als auch 6 Monate zurückliegende Operationen berücksichtigt und ein Urteil über den Wert der aufgewandten Methoden abgeben soll, auf „Dauererfolge" verzichten muß und nur Heilungen mit

Angabe der Heilungsdauer berücksichtigen kann. Nur so kann man dem Wert der zuerst angewandten Operationsmethoden einigermaßen gerecht werden. 2 Patienten die unterdessen starben, nach den Angaben der Angehörigen aber bis zu ihrem Tod gleichmäßig gut sehen konnten, gelten ebenfalls als geheilt unter entsprechender Berücksichtigung der Erfolgsdauer.

In der Zeit vom 24. 4. 1928, der ersten rißverschließenden Operation nach Gonin, bis zum 24. 4. 1935 kamen insgesamt 73 Patienten wegen idiopathischer und traumatischer Netzhautablösung in die Sprechstunde. Bei 10 Kranken waren beide Augen befallen. Bei diesen 10 Fällen wurde aber nur das zuletzt erkrankte Auge operiert, da auf dem anderen Auge Amaurose bezw. stark defekte Lichtprojektion bestand und in einem Falle anderswo schon ergebnislos operiert worden war. Vier Fälle wurden in der Statistik nicht aufgeführt, da sie noch nach der alten Methode der Punktion bezw. Trepanation behandelt wurden. Eine andere Gegenindikation für den operativen Eingriff wurde nicht anerkannt, sodaß 69 Augen zur Operation kamen.

III. Statistisches.

Den statistischen Ausführungen wird eine tabellarische Uebersicht über sämtliche Fälle vorangestellt. Darin bedeuten die arabischen Zahlen das Operationsjahr mit 1 für 1928 beginnend, mit 7 für 1935 schließend. 1930 gilt als 2. Operationsjahr, da 1929 keine rißverschließenden Operationen ausgeführt wurden. Mit den Buchstaben werden die Kranken bezeichnet, wie sie zeitlich pro Jahr geordnet, operiert worden sind. Ein hinzugefügtes + kennzeichnet die doppelseitig Erkrankten. In den senkrechten Rubriken werden die zur Beurteilung einer Netzhautablösung wesentlichen Punkte: Lebensalter, Refraktionszustand, wahrscheinliche Ursache, Rißzahl, Alter der Ablösung berücksichtigt, dann die angewandten Operationsverfahren und ihre Wirkung auf die abgehobene Netzhaut. Wurde das Auge mehrmals operiert, dann wurde der zweite bezw. weitere Eingriff in ( ) gesetzt.

Was das Lebensalter der Patienten betrifft, so waren 39 unter 50, 30 über 50 Jahre alt.

Figur 1, die die Verteilung auf die einzelnen Lebensjahrzehnte kurvenmäßig darstellt, zeigt ein gehäuftes Auftreten zwischen 20—30 Jahren und zwischen 50—60; läßt man jedoch die traumatischen Ablösungen, sowohl bei Myopie als auch bei Emmetropie bezw. Hyperopie unberücksichtigt, dann erhält man eine dauernd steigende Kurve mit dem Höhepunkt nach dem 50. Lebensjahr, ein Ergebnis

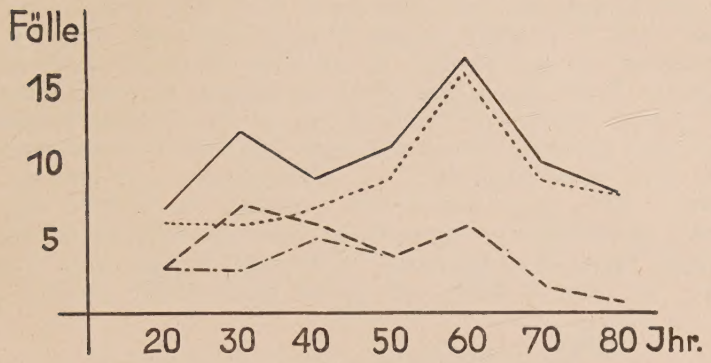

Fig. 1

—— op. bhdlt. N.H.Ablösg.
····· nach Abzug d. traumatischen
– – – – geheilt.

zu dem auch Visser-Heerema und Weve gelangen. Zeichnet man in Figur I die Heilerfolge der einzelnen Lebensjahrzehnte in Form punktierter Kurven ein, dann ergibt sich, daß bis zum 40. Lebensjahr die Heiltendenz ungefähr gleich gut ist und mit etwa $^2/_3$ Heilung das übrige Lebensalter weit übertrifft. Auffallend ist, daß die erzielten Heilerfolge zwischen 40 und 50 Jahren mit 36% ebenso niedrig sind, wie die nach dem 50. Lebensjahr, eine Feststellung, die mit den Erfahrungen der veröffentlichten Arbeiten nicht übereinstimmt. Ob darin, daß fast die Hälfte aller Netzhautablösungen ohne Riß auf dieses Alter treffen, eine Gesetzmäßigkeit liegt, sei dahingestellt. Der weitere Verlauf der Kurve mit dem ungünstigen Resultat nach dem 60. Lebensjahr bestätigt allgemeine Erfahrungen. Auf den günstigen Einfluß der traumatischen Netzhautablösungen bezw. der Orarisse auf den Heilerfolg, der ebenfalls in Figur I zum Ausdruck kommt, wird noch später eingegangen werden.

In welchem Refraktionszustand befanden sich die Augen, die zur Operation kamen? Während in allen Statistiken sich die erkrankten Myopien zu den emmetropen bezw. hyperopen Augen zahlenmäßig wie 2 : 1 verhalten, findet von Hippel eine viel größere Beteiligung der emmetropen Augen. Von 72 erkrankten Augen sind 35 emmetrop! Eine ebenso starke Beteiligung der Emmetropen konnte an der Erlanger Klinik beobachtet werden. Von 69 Augen läßt sich nur in 35 Fällen eine Myopie feststellen,

in 31 eine Emmetropie und Hyperopie, in 3 Fällen besteht Aphakie. Myopie unter 5 Dioptrien zeigen 4 Augen, zwischen 5 und 9 Dpt. 13, zwischen 10 und 15 Dpt. 10 und über 15 Dpt 8. Im Verhältnis zu anderen Erfahrungen eine starke Beteiligung schwerer Myopien! Nicht immer konnte der Refraktionszustand objektiv festgestellt werden. Bei Kranken, von denen keine früheren Aufzeichnungen da waren, und deren Auge nicht zur Heilung kam, war man auf die Angaben: „Das Auge war ebenso gut oder so schlecht wie das andere", angewiesen. Im ersten Falle wurde dann die Refraktion des gesunden Auges angenommen, im zweiten die um eine Dioptrie höhere. Als Beispiel dafür, daß hierbei grobe Fehler möglich sind,

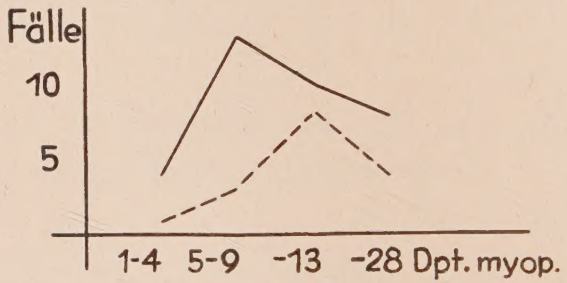

Fig. 2.

seien die Fälle 4o und 51 angeführt, bei denen das „schlechtere" Auge nach der Anlegung der Netzhaut sich als 12 und 13 Dpt. myop erwies bei Myopie von 4 Dpt. bezw. Emmetropie des gesunden Auges.

Figur 2 stellt die Abhängigkeit der Heilerfolge vom Grad der Myopie dar. Daraus ergibt sich, daß keineswegs die hochgradige Myopie über 10 D und über 15 D die schlechtere Prognose hat. Von 18 erkrankten Augen kamen 12 zu dauernder Heilung. Ungünstig ist das Resultat für Myopie von 5—9 Dpt. 13 Netzhautablösungen wurden behandelt, 3 nur geheilt. Dieses Ergebnis wird einigermaßen verständlich, wenn man bei der sehr ungünstigen Beeinflussung durch das Alter wie Kurve 3 überzeugend darstellt, beachtet, daß von den 12 Kranken der letzten Gruppe nur 3 jünger als 50 Jahre, 9 dagegen älter als 50 Jahre und davon sogar 4 über 60 Jahre alt sind. Andererseits beweist der geheilte Fall, 8 m eine 71 jährige Frau mit myopischer Refraktion von 8 Dpt., daß das Alter an und für sich keine Gegenindikation ist. Stellt man Figur 3 Figur 4 gegenüber, die die Abhängigkeit der Heilerfolge vom Alter bei Emmetropie und Hyperopie zeigt, dann fallen 2 Dinge auf: 1. die nur 1 Zacke bildende Kurve der Myopen gegenüber der deutlich ausgeprägten 2 Zacken der Emmetropen und 2. der sich

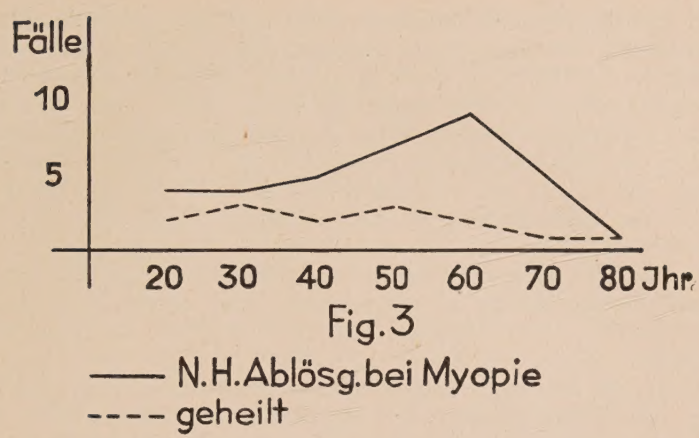

bei den Myopen viel früher geltend machende ungünstige Einfluß des Alters auf die Heiltendenz. Ein ähnlicher Hinweis war in der Literatur nicht zu finden. Es liegt nahe, anzunehmen, daß die Brüchigkeit der Netzhaut bei Myopie II. Grades mit beginnendem Alter manifest wird und daß die Altersbrüchigkeit, die sich aus myopischen und Altersveränderungen zusammensetzt, viel stärker ist, als bei Emmetropie oder Hyperopie.

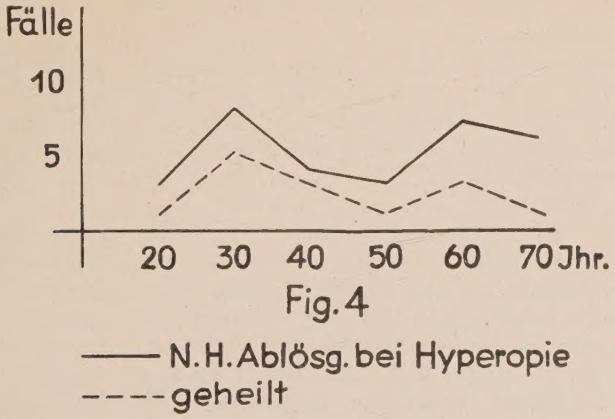

Wodurch kommt der erste steile Anstieg der Emmetropen-Kurve zustande? Unter diesen 8 Kranken sind 4, also 50% bei denen die Netzhautablösung als Unfallfolge in der Krankengeschichte geführt wird. Da die Frage der traumatischen Netzhautablösung keineswegs entschieden ist, sei gestattet, hier kurze Auszüge aus den Krankengeschichten zu geben.

1. 2a, 28 Jahre alt, bemerkte nach 8 Tagen, nachdem ihm ein Fußball gegen das linke Auge geflogen war, Abnahme des Sehvermögens. 8—9 Wochen nach dem „Unfall" kam der Kranke in die Klinik, weil er nurmehr einen „Schein" hatte. Die Sehschärfe betrug Fingerzählen in 3 m. Eine zweimal ausgeführte Ignipunktur mit Paquelin brachte keinen Verschluß des Loches außen oben, wiewohl der Visus auf $^2/_{10}$ der Norm stieg. 2 Monate nach dem Eingriff trat eine Blutung in den Glaskörper auf, die sich nicht resorbierte.

2. 3b, 26 Jahre alt, bemerkte 4 Wochen, nachdem ihm ein Fußball auf das rechte Auge geflogen war, Sehverschlechterung. Die Ignipunktur mit Paquelin war ohne Einfluß auf den Orariß innen oben.

3. 3c, 68 Jahre alt, kommt wegen allmählicher Sehverschlechterung des linken Auges, die er unmittelbar nach einem Stoß mit einem Scheit Holz bemerkte, in die Sprechstunde, wo außer einer Glaskörper- und Netzhautblutung eine Ablatio mit Riß unten, innen festgestellt wurde. Trotz schlechten Einblickes wurde eine Ignipunktur mit Paquelin ausgeführt. Ablatio und Visus blieben unbeeinflußt.

4. 6a, 29 Jahre alt, sah einige Tage, nachdem ihm mehrere kleine Steine gegen das rechte Auge geflogen waren, einen Schatten. Einige Steinsplitter waren in die Cornea eingeheilt. Die Ablatio war durch einen Orariß innen oben verursacht. Eine Operation nach Weve hatte Erfolg.

5. 6m, 40 Jahre alt, bekam durch einen gegen das Auge schnellenden Draht ein Hyphäma, dann Glaskörperblutung und Sekundärglaukom. 3 Wochen später wurde der Kranke vom Facharzt wegen Netzhautablösung der Klinik überwiesen. Ein Orariß innen oben kam durch Diathermieverfahren nach Weve zu dauerndem Verschluß.

6. 7e, 26 Jahre alt, erhielt einen Stein gegen das rechte Auge. 4—6 Wochen nach Abklingen des Hyphämas wurde eine Netzhautablösung mit Orariß außen unten festgestellt. Die Operation nach Weve brachte anatomische Heilung. Der folgende Fall 2f, 21 Jahre alt, ist insofern anders gelagert, als hier der Stoß beim Ringkampf ein Auge traf, das durch eine als Kind erworbene Subluxatio lentis traumatica und Chorioiditis für eine Ablatio disponiert war. 3 Tage nach dem Ringkampf sah der Kranke verschleiert, 4 Wochen später wurde eine Ablösung der Netzhaut mit breitem querverlaufenden Riß beobachtet, der durch eine Ignipunktur nicht dauernd verschlossen werden konnte.

Die Ablatio des letzten hierhergehörigen Falles 4p, trat 7 Monate nach einer perforierenden Verletzung auf. Der eingedrun-

gene Eisensplitter, der zu einer Glaskörperblutung führte, konnte vom Facharzt weder gesehen noch entfernt werden. Die Netzhautablösung, die 8 Monate später hier zur Behandlung kam, zeigte keinen Riß und keine rißverdächtige Stelle. Dagegen fand sich bei der Freilegung der Sklera ein eingeheilter Eisensplitter. 2 in Abständen von 4 Wochen ausgeführte Elektrokoagulationen hatten keinen Einfluß auf die Netzhautablösung.

Von den myopen Patienten gaben fünf ein Trauma an, das sie mit dem Beginn der Sehstörung in Verbindung bringen.

4 b. 44 Jahre alt, Refraktion —13 Dpt., bemerkte, 5 Tage nach dem ihm ein nasser Papierballen von Faustgröße gegen das linke Auge geworfen worden war, einen Schatten „wie einen Vorhang" vor dem Auge. Durch zweimalige Elektrokoagulation wurde der bogenförmige Riß innen oben zum Verschluß gebracht. Nach 2 Monaten erfolgte erneute Abhebung mit Riß an anderer Stelle.

4 m. 35 Jahre alt, Refraktion —22 Dpt., dessen rechtes Auge erblindet war (Ablatio, Aphakie, Kat. sek.) stieß mit dem linken Auge beim Bücken auf die Ecke eines Regals. 3 Tage später sieht der Kranke farbige Punkte und Linien bei nachlassender Sehkraft. Außen oben befindet sich ein großer breiter Riß, parallel zur Ora serrata verlaufend. Die Ablatio bleibt trotz 3maliger Elektrokoagulation hoch.

5 d. 51 Jahre alt, myopischer Astigmatismus stößt gegen die Ausklopfstange und sieht 8 Wochen dichte Flocken und weitere 4 Wochen später einen schwarzen Schatten vor dem rechten Auge. Die Ablösung mit Riß innen oben wird nach dem operativen Eingriff nur vorübergehend seichter.

5 h. 18 Jahre alt, 5,5 Dpt. Myopie. Bemerkt einige Tage nach Stoß auf eine Gardinenleiste zunehmende Sehverschlechterung bis zur „Erblindung" nach 10 Tagen. Bei der Aufnahme beträgt die Sehschärfe Handbewegungen exzentrisch vor dem Auge. Die sehr hohe Ablatio mit 1 Orariß unten innen kommt nicht zur Anlegung.

51. 22 Jahre alt, Refraktion —13 Dpt. erhält in die rechte Augengegend einen Kuhhornstoß und hat nach 2 Tagen nur mehr Lichtschein auf dem rechten Auge. Die angewandte Weve'sche Diathermiebehandlung brachte die Ablatio mit 1 Riß innen oben zur anatomischen Heilung.

Die Behandlung traumatischer Netzhautablösungen war am emmetropen und hyperopen Auge wesentlich erfolgreicher als am myopen. Von 5 Augen der letzten Gruppe kam nur eine zur Heilung, von 8 der ersten Gruppe 3. Bemerkenswert ist, daß diese drei geheilten Fälle einen Orariß zeigten und nach Weve behandelt wurden. Unter den 5 nicht geheilten Fällen hatte nur 5 d einen Orariß. Die Prognose der Orarisse war nicht zu allen Zeiten

gleich gut. Als in der Hauptsache nur die rißverschließende Ignipunktur angewandt wurde, war die Heilaussicht für Orarisse gering, wie auch Stein und Amsler ihnen die ungünstigste Prognose geben. Erst nach Einführung der mehr flächenhaften und damit für größere Risse geeigneteren Verfahren wurde die Beurteilung günstiger. Visser-Heerema und Weve berichten von einer 100% Heilung der Orarisse.

Die aphakischen Augen die in der Erlanger Univ.-Augenklinik zur Behandlung kamen, sind deshalb besonders interessant, weil der Linsenlosigkeit in 3 Fällen 5 m, 5 k und 7 a verschiedene Ursachen zu Grunde liegen. 7 m, 47 Jahre alt, von Jugend auf sehr kurzsichtig, muß sich im Alter von 41 Jahren wegen beiderseitiger Katarakt operieren lassen. Mit schwachen Konvexglas beträgt die Sehschärfe 0,5. 1933 erblindet das linke Auge innerhalb weniger Tage (totale Ablatio). Im Dezember 1933 erfolgt die Einweisung in die Klinik wegen Ablatio des rechten Auges. Ein Riß konnte nicht festgestellt werden. Eine ausgedehnte Stichelung mit der Bürstenelektrode ist ohne jeden Einfluß. Dabei leidet Patient an abendlichen Temperaturanstiegen, völlig unklarer Aetiologie, sowie an periodischen Blutungen in die vordere Kammer des erblindeten Auges.

Bei 5 k, 53 Jahre alt, handelt es sich um Aphakie nach Katarakta traumatica. Auch hier brachte die vorgenommene multiple Stichelung im Rißgebiet innen unten nur vorübergehende Anlegung.

7 a, 73 Jahre alt, wurde wegen Altersstar in der Klinik operiert. Nach 6 Monaten kommt es zur Netzhautablösung mit 1 frischen Riß außen oben und Netzhautblutungen. Daneben ist unten in Oranähe ein alter Riß erkennbar mit zahlreichen chorioiditischen Herden. Der operative Eingriff hatte nur vorübergehenden Erfolg. Beim Zustandekommen dieser Netzhautablösungen spielten sicher 2 Faktoren eine Rolle: Aphakie und Altersveränderungen der Netzhaut. Ein sicherer Anlagedefekt als Ursache der Ablatio wurde in den Fällen 2 d und 7 g angenommen.

2 d, 19 Jahre alt, ist von Geburt an auf dem rechten Auge blind. Beiderseits besteht ein großes Kolobom der Iris und der Chorioidea. Die hohe Ablatio mit großem Riß außen oben wurde durch dreimalige Ignipunktur vorübergehend zur Anlegung gebracht. Nach wenigen Monaten rezidivierte die Netzhautablösung mit Riß an anderer Stelle.

7 g, veröffentlicht von Schmelzer, 26 Jahre alt, ist der Zwillingsbruder eines an doppelseitiger totaler Netzhautablösung erblindeten Bruders. Das rechte Auge ist auch bei ihm seit 2 Jahren erblindet, wegen zunehmender Sehverschlechterung auf dem linken Auge seit einem halben Jahr, hervorgerufen durch Ablatio mit Riß außen unten von der Ora serrata bis zur Macula reichend, kommt

9 e in Behandlung. An der erbanlagemäßigen Bedingtheit kann kein Zweifel sein, weil sich bei dem Bruder die Risse an der gleichen Stelle fanden und von gleicher Form und gleichem Verlauf waren. Die ausgeführte Diathermiebehandlung nach Weve hatte Erfolg.

Der Rißnachweis der für die Prognosestellung außerordentlich wichtig ist, gelang eindeutig in 57 Fällen, bei 6 Augen wurde eine rißverdächtige Stelle nachgewiesen, nur bei 7 Netzhautablösungen konnte kein Riß gefunden werden. Die Suche nach dem Riß geschah ohne Anwendung eines Hilfsmittels, mit dem Augenspiegel bei maximaler Erweiterung. Die gefundenen Zahlen stimmen mit den mittleren Werten der Literatur überein. Was die Zahl der Risse anbelangt, so wurden 45 mal 1 Riß, 9 mal 2 oder 3 und 2 mal mehr als 3 Risse gefunden.

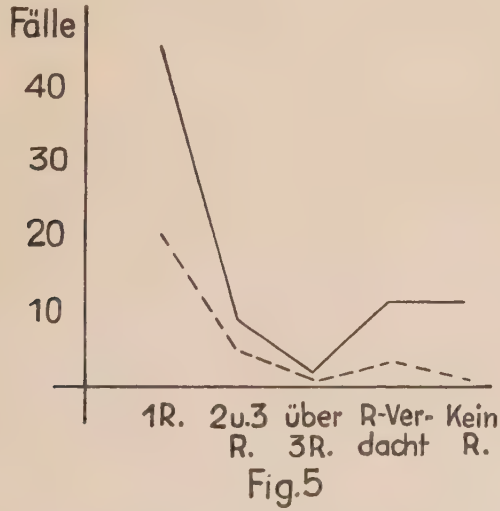

Fig.5

Fig. 5, die die Abhängigkeit der Heilerfolge von der Rißzahl darstellt, zeigt, daß keine einfache Proportionalität besteht. Neben den Netzhäuten mit über 3 Rissen, die jedoch wegen der geringen Anzahl praktisch nichts beweisen, zeigen die Netzhautabhebungen ohne nachweisbaren Riß mit Abstand die geringste Heiltendenz.

Ueber die Verschlechterungen der Heilaussicht mit zunehmenden Alter der Netzhautablösung sind die Erfahrungen in der Literatur nicht einheitlich. Im Allgemeinen wird die Prognose ungünstiger gestellt, wenn die Ablatio länger als 6 Monate besteht.

Figur 6, die die Erfahrungen an der Erlanger Klinik veranschaulicht, läßt keine eindeutige Gesetzmäßigkeit erkennen. An

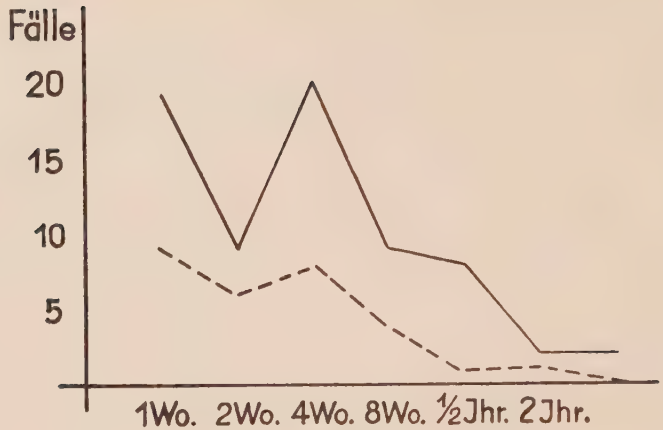

Fig. 6

erster Stelle stehen die zwischen 8 und 14 Tage alten Abhebungen, an zweiter Stelle die ganz frischen, dann folgen der Reihe nach die 4—8 Wochen alten, 2—4 Wochen alten und bis zu 6 Monaten bestehenden. Ueber 6 Monate waren nur 2 Ablösungen alt, davon kam eine zur Heilung. Zu Altersbestimmungen stehen bisher leider keine objektiven Untersuchungsmethoden zur Verfügung, sodaß man in diesem Punkt ganz auf die Angaben des Kranken angewiesen ist. Der Beginn der Sehbeschwerden wird je nach der Indolenz der Kranken früh oder spät bemerkt werden. Besonders bei bestehender Anisometropie und Befallensein des schlechteren Auges hängt oft das Sehen eines Schattens oder nurmehr eines Scheines, vom zufälligen Zuhalten des gesunden Auges ab. Außerdem ist bekanntlich bei Menschen das Zeitgefühl sehr verschieden entwickelt.

Die Erfolge anzugeben, die mit den einzelnen Operationsmethoden erzielt wurden, scheitert daran, daß öfter an ein und demselben Auge verschiedene Verfahren angewandt wurden und die Frage offenbleibt, ob nicht bei Wiederholung des ersten Verfahrens auch Heilung erzielt worden wäre.

Figur 7 stellt graphisch die Erfahrungen mit den einzelnen Methoden dar. Es können dabei natürlich nur die Fälle berücksichtigt werden, die ein oder zweimal nach der gleichen Methode operiert worden sind. Sehr gute Erfolge wurden mit dem Lindner-Guist'schen Aetzkautstikverfahren erzielt, sofern man aus der niederen Fallzahl einen Schluß ziehen darf, dann mit dem Diathermieverfahren, insbesondere bei Anwendung der Safar'schen Bürsten-

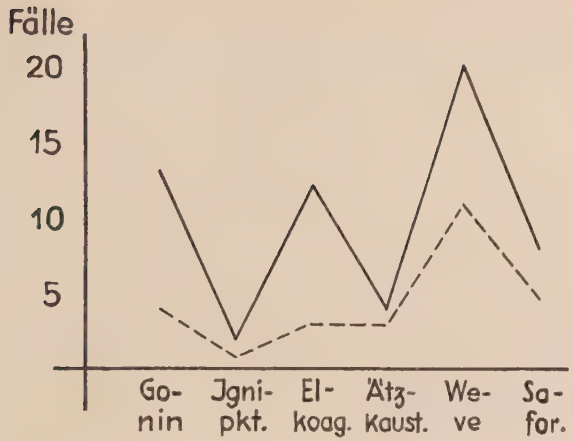

Fig.7

elektrode. Weniger gute Erfahrungen werden mit der Tiefen- und Oberflächenkoagulation mit Hilfe des Galvanokauters nach vorausgegangener Sklerotomie gemacht. Mit dieser Methode werden prozentual geringere Erfolge erzielt, als mit der Ignipunktur mit Paquelin oder Glühkauter.

Diese relativ ungünstige Methode wirkt sich auch bei der Verteilung auf die einzelnen Operationsjahre aus, wie Figur 8

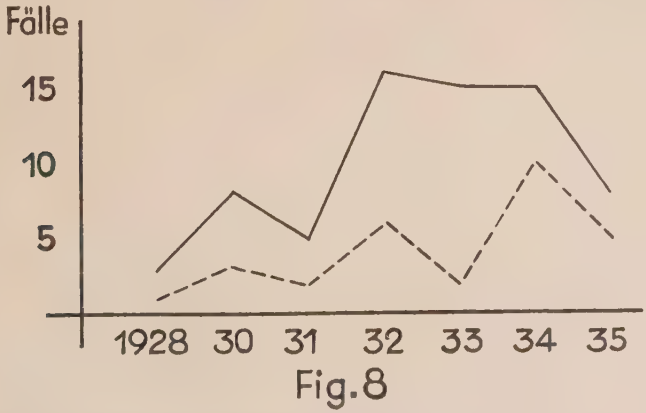

Fig.8

darstellt. Die erzielten Erfolge der Jahre 32 und 33 stehen mit 19% weit hinter denen der übrigen Jahre mit 33, 40, 50, 62 und 66%. Allerdings darf man nicht unbeachtet lassen, daß im Jahre 1933 zum ersten Mal das Weve'sche und Safar'sche Verfahren angewandt

wurde und daß auch auf die damals noch vorhandenen Unvollkommenheiten der Technik einige Mißerfolge fallen. Erfreulich ist der Anstieg der Kurve im Jahre 1934 auf 66% und das ungefähre Gleichbleiben im Jahre 1935, so daß man berechtigt ist anzunehmen, daß der durchschnittliche Heilerfolg nach Ueberwinden technischer Mängel in Zukunft wesentlich höher sein wird.

Der Operationsverlauf war im allgemeinen komplikationslos. Nur in einem Fall, 4 k, wurde infolge der ungünstigen Lage des Risses, in der Nähe der senkrechten Meridians, eine Vortexvene verletzt, wodurch eine erhebliche Blutung erfolgte, die durch Elektrokoagulation zum Stehen kam. Einige Tage nach dem operativen Eingriff begann eine zunehmende Verdunkelung im Cloquet'schen Kanal, die schließlich das ganze Pupillargebiet einnahm. Streifenförmige, höchstens den unteren Teil des Glaskörpers einnehmende Blutungen traten einige Tage nach der Operation bei 2 a, 2 g und 4 g auf, die aber wegen der schnellen Resorption den Heilverlauf in keiner Weise beeinflußten. Eine bei 5 n 3 Monate postoperativ beobachtete Iritis, die wegen Sekundärglaukom die Enucleation des Auges notwendig machte, stand nicht mit der Operation in ursächlichem Zusammenhang, da der Kranke der Vorgeschichte nach auch vorher von Zeit zu Zeit an Regenbogenhautentzündung unbekannter Ursache litt. Eine stärkere Glaskörpertrübung unmittelbar nach der Operation wurde bei 5 b, 5 c und 7 h festgestellt. In den beiden ersten Fällen wurde die blasige Netzhautabhebung nur wenig seichter, im letzteren trat nach 2 monatlicher Heilung die Ablatio wieder in gleicher Form auf. Daß der operative Eingriff verschlechternd gewirkt hat, wird bei 1 b und 4 m angenommen, wenn es im ersten Falle heißt: „Punktur wohl ungenügend bei der Breite des Risses; nachteilig der Glaskörperverlust mit breitem Kauter?". 1 b ist eine 57 jährige Frau deren rechtes Auge ohne erkennbare Ursache in ihrer Jugend an Ablatio und Katarakta complicata erblindet ist. Im Oktober 28 kommt die Kranke wegen Sehverschlechterung auf dem linken Auge in den letzten 4 Wochen in Behandlung. Es wird eine Ablatio retinae mit sehr breitem Riß außen oben festgestellt. Gonin'sche Operation und Ignipunktur treffen den Riß an beiden Enden. Trotzdem klaffen die Ränder. Noch beträgt die Sehschärfe $^3/_{10}$ der Norm. Da die Ablatio nach der Macula lutea zu sich auszudehnen droht, wird eine Punktion mit doppelschneidigem Schmalmesser gesetzt. Danach sinkt die Sehschärfe auf Fingerzählen in 1 m. Eine weitere Trepanation und 2 Punktionen verhindern die Entwicklung einer totalen Ablatio nicht. Sicher ist dieses Auge nicht Opfer des Eingriffes an und für sich, wie ja die Erblindung des anderen Auges ohne Operation zeigt, sondern Opfer einer für breite Risse ungeeigneten Methode.

Der weitere Fall 4 m ist ein 35 jähriger Mann, auf dessen rechtem Auge totale Ablatio, Aphakie und Nachstar besteht als Folge hochgradiger Myopie (—22 Dpt.). Abnahme des Sehvermögens auf dem linken Auge bemerkt der Kranke erst seit einigen Tagen im Anschluß an einen Stoß gegen die Ecke eines Regals. Bei der Aufnahme sieht er links nurmehr Finger in 25 mit —23 Dpt. Die Ablatio mit großem breiten Riß außen oben wird durch eine Skleraltrepanation mit Glühschlingenkauter und durch die erste Elektrokoagulationsbehandlung kaum merklich seichter (Vis. Finger $^1/_2$ m). Nach einer weiteren Elektrokoagulation werden nur noch Handbewegungen vor dem Auge gesehen. Daß dieses Auge auch ohne Operation erblindet wäre, ist sicher.

Neben den Augen, die durch Linsenlosigkeit und Unauffindbarkeit des Risses wenig Aussicht auf Erfolg boten, kam noch eine Reihe von Netzhautablösungen zur Operation die deshalb prognostisch ungünstig waren, weil die Retina in hohen Falten oder Blasen abgehoben war, und der Riß infolgedessen nicht geschlossen werden konnte. So stellten 4 d, 4 m, 4 p, 5 d, 5 f, 5 h, 5 l und 6 d Fälle dar, die auf den operativen Eingriff in keiner Weise reagierten. Sie gehören wohl zu den Ablösungen, die durch eine symptomische Behandlung wohl kaum geheilt werden können. Dagegen zu den vermeidbaren Mißerfolgen gehören 1 a, 1 b, 3 c, 5 o, 6 l und 7 f, bei denen unmittelbar nach der Operation ein ungenügender Rißverschluß festgestellt wurde. Leider lehnten 8 h und 9 d den vorgeschlagenen weiteren Eingriff ab. Rückfälle im Sinne Gonins, d. h. Abhebungen mit Riß an gleicher Stelle wurden 10 mal beobachtet, wobei die erscheinungsfreie Zeit zwischen 3 Tagen und 7 Wochen schwankte. Recidive, d. h. Ablösungen mit neuem Riß an anderer Stelle, traten 3 mal auf.

Bei der Beurteilung der geheilten Fälle war weniger die Sehschärfe als die anatomische Heilung ausschlaggebend, obwohl bei 25 operierten Augen die Sehschärfe besser wurde, bei 2 gleichblieb und nur in 2 Fällen von Fingerzählen in 4 m auf 3 m, und von 0,1 auf Finger in 4 m sank. Bei 22 Kranken wurde eine recht brauchbare Sehschärfe von $^2/_{10}$ der Norm bis $1\,^1/_2$ erzielt, bei 7 blieb sie unter $^1/_{10}$. Erfreulich ist, daß von den 10 doppelseitig Erkrankten 6 geheilt wurden, wenn auch in 5 Fällen nur ein Sehvermögen von Fingerzählen zwischen 2 und 5 m erzielt wurde. Nur ein 50 jähriger Dentist, dessen eines Auge in frühester Kindheit an Netzhautablösung erblindet war, kann mit $^6/_{10}$ seinen Beruf voll und ganz ausüben. Dieser Fall ist insofern noch interessant, als er der einzige ist, bei dem nicht sofort nach Feststellung der Ablatio operiert worden ist, sondern wegen der guten Sehschärfe von 0,8 zunächst abgewartet wurde. Erst nach 4 Wochen, als die

Ablösung sich nach der Macula auszudehnen drohte und nur noch 0,4 p stenopeisch gesehen wurde, wurde eine multiple diathermische Stichelung ausgeführt. 2 Tage nach der Operation trat eine exudatähnliche Trübung der Netzhaut unten auf mit kleinen weißen Knötchen, die eine Punktion mit dem Graefe Messer notwendig machte. Darnach kam es zur guten und dauernden, fast völligen Anlegung der Netzhaut.

Die Dauer der Heilung entspricht im allgemeinen der Verteilung auf die Operationsjahre. Es entstehen nur dadurch geringe Verschiebungen nach den kürzeren Beobachtungszeiten, daß 2 b und 2 h zwei bezw. 1 1/2 Jahre nach der Operation gestorben sind und daß 3 a, 4 b, 4 m und 5 e, wenn auch bei der letzten Nachfrage nicht mehr erreichbar, aufgeführt sind. Es sei in aller Kürze der letzte Augenbefund mitgeteilt: 3 a, 1 Jahr 2 Monate nach der Operation: „Netzhaut überall gut angelegt" Vis: + 0,5 D. = 0,8 (vorher 0,1).

4 b, 1/2 Jahr nach der Operation: „Netzhaut gut angelegt, keine Gesichtsfeldeinschränkung", Vis: Finger in 3 m (vorher in 1 m) bei Myopie III und Kataracta complicata des andern Auges.

4 m, 1/2 Jahr nach der Operation: „Ueberall roter Reflex". Vis: mit −12 Dpt. 0,5 p (vorher Finger in 1,5 m).

5 e, 7 Monate nach der Operation: „Netzhaut liegt überall gut an", Vis: mit −17 Dpt. 0,2 (vorher Finger in 2 m).

Somit beträgt die Heilungsdauer 1/2—1 Jahr für 9, über 1—2 Jahre für 12, über 2—3 Jahre für 2, über 3—4 Jahre für 3, 5, 6 und 7 Jahre für je 1 Auge. An den 12 Augen, die über 1 Jahr geheilt sind, ist das Jahr 1934 allein mit 9 beteiligt. Diese Tatsache mit Rücksicht auf die immerhin beachtliche Beobachtungszeit berechtigt zu der Annahme, daß die Heilerfolge in Zukunft wesentlich höher sein werden, dank der multiplen diathermischen Stichelung. Durch strenger Indikationsstellung wäre ohne Zweifel die Statistik der Zukunft wesentlich zu verbessern, wenn das der Zweck der Operation wäre. Durch Operation auch der prognostisch ungünstig gelagerten Fälle werden vor allen Dingen technische Erfahrungen gemacht, die den aussichtreicheren Fällen zu Gute kommen.

Zusammenfassung.

Alle nicht symptomatischen Netzhautablösungen, soweit nicht Erblindung oder stark defekte Lichtprojektion bestand, wurden operativ behandelt.

Die Häufigkeit der Netzhautablösungen stieg mit zunehmendem Alter unter besonderer Bevorzugung des 6. Lebensjahrzehntes. Die

Heiltendenz wurde bereits nach dem 40. Lebensjahr bedeutend schlechter.

Die Zahl der Myopen war ebenso hoch, wie die der Hyper- und Emmetropen.

Die Heilerfolge bei Myopien über 10 Dpt. waren besser als bei Myopien zwischen 5 und 9 Dpt.

Der ungünstige Einfluß des Alters auf die Heilung machte sich bei myopen Augen früher und stärker geltend als bei emmetropen.

Von den sogenannten traumatischen Ablösungen heilten die der emmetropen besser als die der myopen.

Eine gute Prognose gaben die Netzhautablösungen mit Abriß an der Ora serrata.

Der Rißnachweis gelang eindeutig in 82% der Fälle. Von 7 Netzhautablösungen, bei denen kein Riß zu sehen war, kam eine zur dauernden Anlegung.

In der Hauptsache kamen frische Ablösungen zur Behandlung nur 2 bestanden länger als 6 Monate. Davon wurde 1 geheilt. In einem Falle wurden 4 Wochen abgewartet.

Von den angewandten Operationsverfahren wurden mit Aetzkaustik nach Lindner-Guist und der diathermischen multiplen Stichelung nach Weve und Safar die besten Erfolge erzielt. An Komplikationen wurden beobachtet: 1 Blutung in den Cloquetschen Kanal, 3 vorübergehende Glaskörperblutungen und 3 Glaskörpertrübungen. Nur erstere hat den Heilverlauf ungünstig beeinflußt.

Von 69 Augen sind 29 geheilt, das sind 42%. Die Heilungsdauer beträgt $^1/_2$—7 Jahre. Bei Verteilung der Erfolge auf die einzelnen Operationsjahre übertreffen die Jahre 1934 und 1935 mit 60 und 62% Haltung die vorangegangenen Jahre mit mindestens 12%.

Literaturverzeichnis.

Bercioux, Noelle: A propos de la technique Lindner-Guist de l' opération de Gonin. Annales d' oeul., C L XIX.

Enkelking E.: „Gonin oder Weve?" Erfahrungen mit der operativen Behandlung der Netzhautablösung. Kl. M. Bl. f. A. Bd. 91, S. 289. 1933.

Gonin J.: Les résultats de la Thermo-Ponction oblitérante des déchures rétiniennes d' Oc. T. C. Z. X, VIII. Sept. 1931 10, S. 695 1931.

Gonin J.: Le décollement de la retine, Pathogénie Traitement. 1934.

Görlitz M.: „Ueber Erfahrungen bei der operativen Behandlung der Netzhautablösung." Kl. M. Bl. f. A. Bd. 91 S. 1. 1933.

Hippel E. v.: „Ueber meine bisherigen Ergebnisse bei der operativen Behandlung der Netzhautablösung mit der Bemerkung über traumatische Netzhautablösung." Kl. M. Bl. f. A. Bd. 92 S. 145. 1934.

Jaensch P. A.: „Wesen und Behandlung der Netzhautablösung." Med. Klinik 1933 II. S. 1038. 1933.

Igersheimer: „Ueber meine bisherigen Erfahrungen mit der Gonin'schen Operation der Netzhautablösung." Kl. M. Bl. f. A. Bd. 86, S. 100. 1931.

Imre v.: „Erfahrungen über Operationsergebnisse der Netzhautablösung." Kl. M. Bl. f. A. Bd. 92, S. 676. 1934.

Kleiner Leo.: „Nachprüfung der in den Jahren 1928—1931 an der II. Univ. Klinik in Wien operativ geheilten Fälle von Netzhautablösungen Arch. f. Ophthalm. 132. 1934.

Löhlein W.: „Ueber Netzhautablösung und ihre Behandlung." Zentralbl. f. d. ges. Ophthalm. und ihre Grenzgebiete. 24. Bd., Heft 6, S. 289. 1930.

Sabbadini, Dario: La terapia del distaeco retinico idiopatico. (II° Congr. Soc. oft. ital. Roma 1931) Roma, Tipogr. poliglotta. 1932.

Safár K.: „Behandlung der Netzhautablösung mit diathermischer Stichelung und deren Ergebnisse."

Shapland C. D.: „Retinal Detrachment and Gonin's Operation: A statistical survey. Some observations on bilateral symmetrical detachement of the retina." Transact. of the ophth. Society of the united kongdom Vol LII p. 170. 1932.

Shapland C. D.: „Retinal Deteachment and its treatment bei surgical metods." Brit. Jl. of. Ophth. p. 1. 1934.

Stein R.: „Unsere Erfahrungen mit der Goninschen Operation der Netzhautablösung." Arch. f. Aghkde. Bd. 105 S. 290. 1932.

Terrien M. M. F. und Dollfuß M. A.: „Resultate der verschiedenen Operationsmethoden bei der Netzhautablösung im Zeitraum vom 1. Okt. 1930 bis zum 1. März 1933." Arch. d'O. Bd. 50, S. 331. 1933.

Verdaguer J.: „2 Jahre Erfahrung mit der Goninschen Operation bei Netzhautablösung." Arch. ofthalm. Hisp. amer. 33, S. 554. 1933.

Vogt A.: „Weitere Erfahrungen mit Ignipunktur des Netzhautloches bei Netzhautablösung." Kl. M. f. A. Bd. 84, S. 305. 1930.

Visser-Heerema J. und H. Weve: „Ueber die in den Jahren 1933 und 1934 in der Universitätsaugenklinik zu Utrecht erzielten Resultate bei der diathermischen Behandlung der Netzhautablösung." Kl. M. Bl. f. A. Bd. 94, S. 721. 1935.

Lebenslauf.

Ich, Gertrud Schmidt, wurde am 8. 3. 1908 in München als Tochter des im Jahre 1921 verstorbenen Brandversicherungs-Oberinspektors Georg Friedrich Schmidt und dessen Ehefrau Elisabeth, geb. Dürk geboren. Nach 4 Klassen Volksschule, besuchte ich die höheren Mädchenschulen Kirchheimbolanden und Speyer, nach einjähriger Unterbrechung der Schulzeit von 1925—1928 das Realgymnasium Ludwigshafen a. Rh. Nach bestandener Reifeprüfung widmete ich mich dem Medizinstudium und zwar mit Ausnahme eines Semesters in Kiel an der Universität Erlangen. Hier unterzog ich mich 1930 der ärztlichen Vorprüfung, im Dezember 1933 der ärztlichen Prüfung. Das praktische Jahr leistete ich in der Augenklinik und in der medizinischen Klinik der Universität Erlangen ab. Vom 14. Januar bis 14. März 1935 war ich Volontärassistentin der Augenklinik, vom 15. März bis 30. September 1935 Hilfsassistentin an der histologischen Abteilung des Anatomischen Institutes Erlangen. Seit 1. Oktober 1935 bin ich Assistenzärztin an der Heil- und Pflegeanstalt Waldbröl (Rheinland).